

Dr. Rosario Rizzo

COB
Brescia (Italia)
www.centroodontoiatricobresciano.it

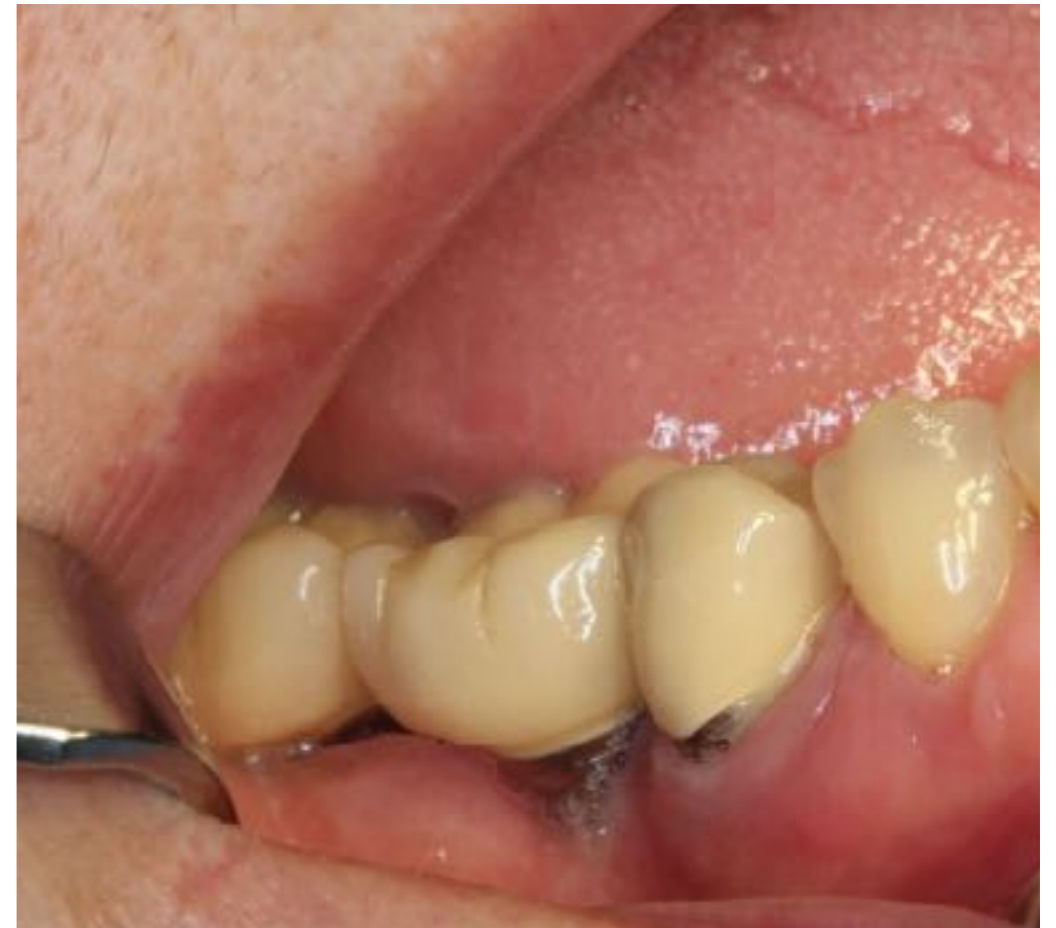**Postestrativo immediato
sul 45,minigriglia,uso del
tessuto di granulazione**

PAZIENTE

- Paziente donna anni 73
- Buona salute
- Post estrattivo immediato in posizione 45
- Utilizzo minigriglia in Titanio
- Inserimento Impianto Physioplant EXA Ø 4 X 13 mm

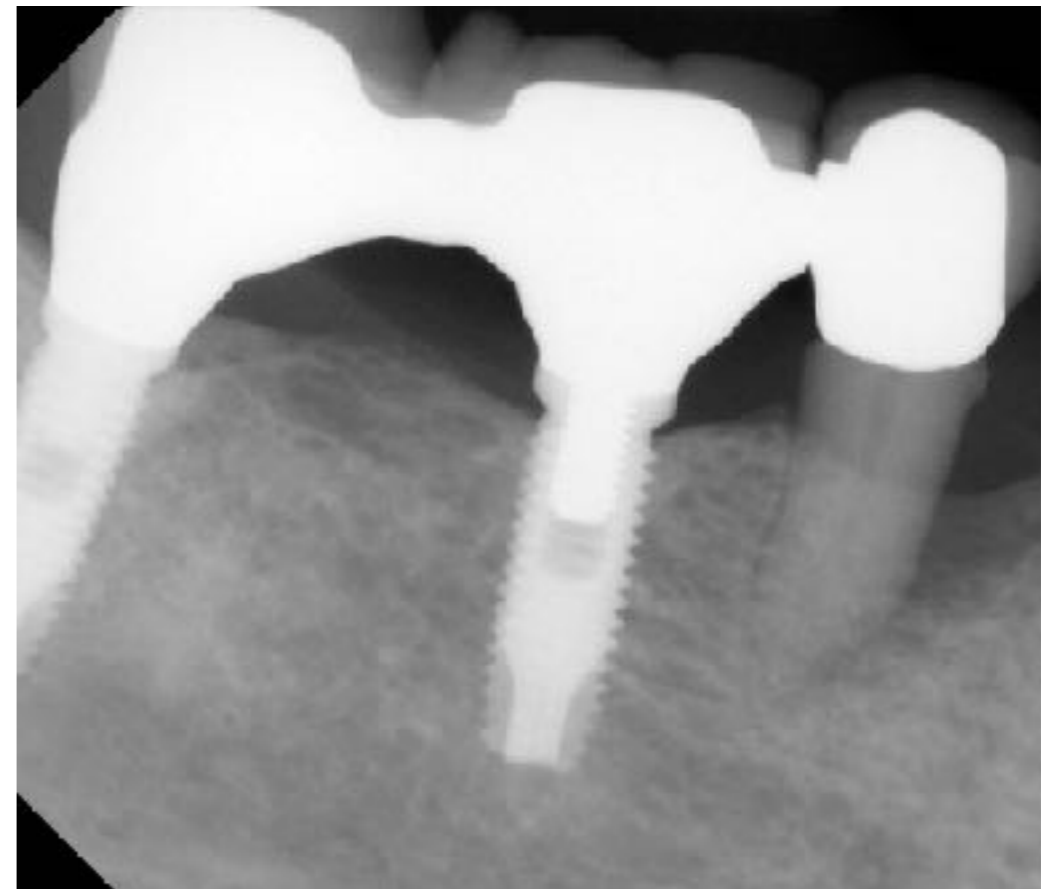
SITUAZIONE INIZIALE

Visione intraorale pre intervento



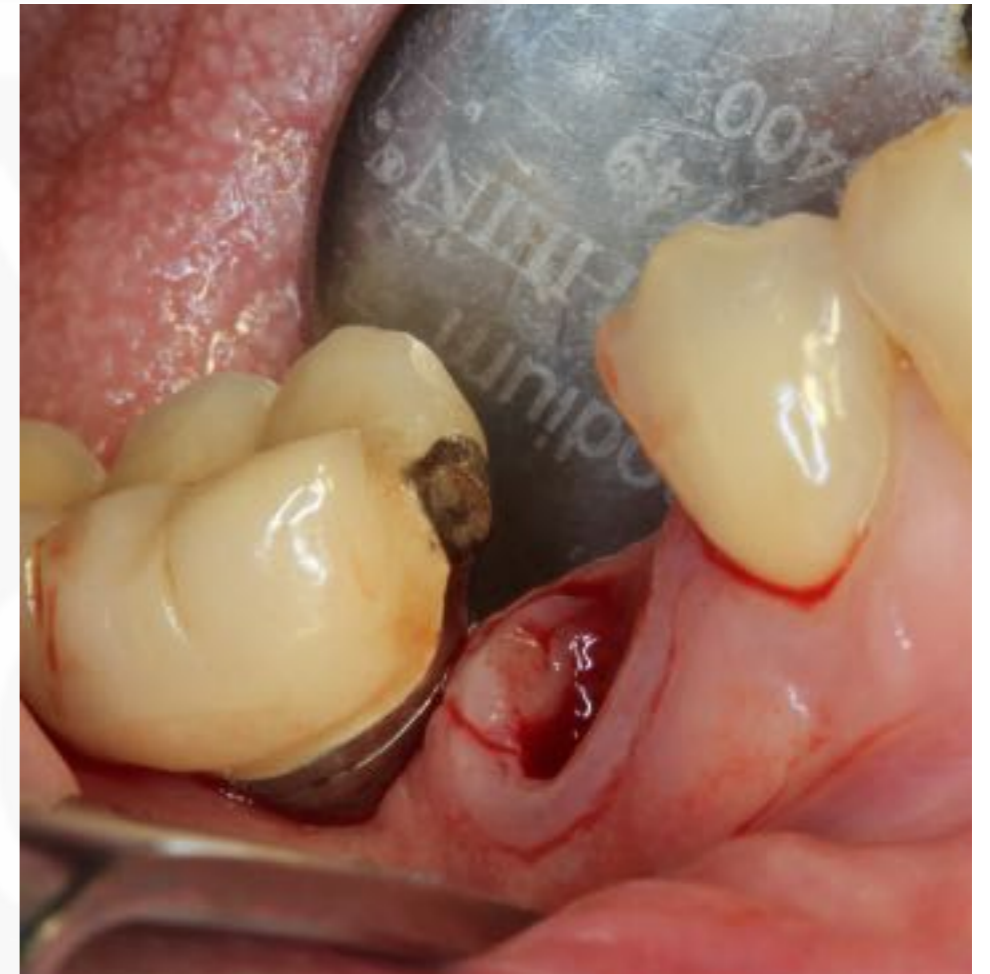RX PREOPERATORIA

Rx endorale pre intervento: evidente l'importante perdita di tessuto di supporto osseo

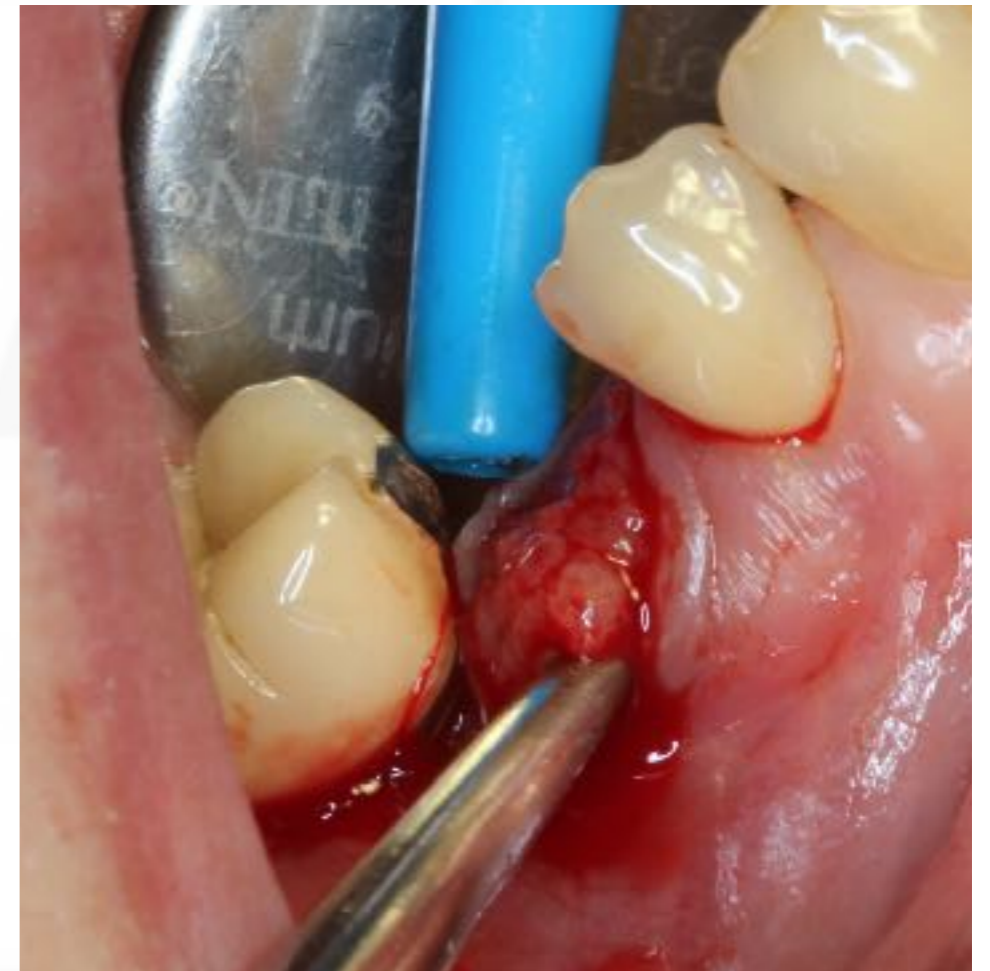

TECNICA CHIRURGICA

Si procede alla rimozione del dente preparando il sito postestrattivo

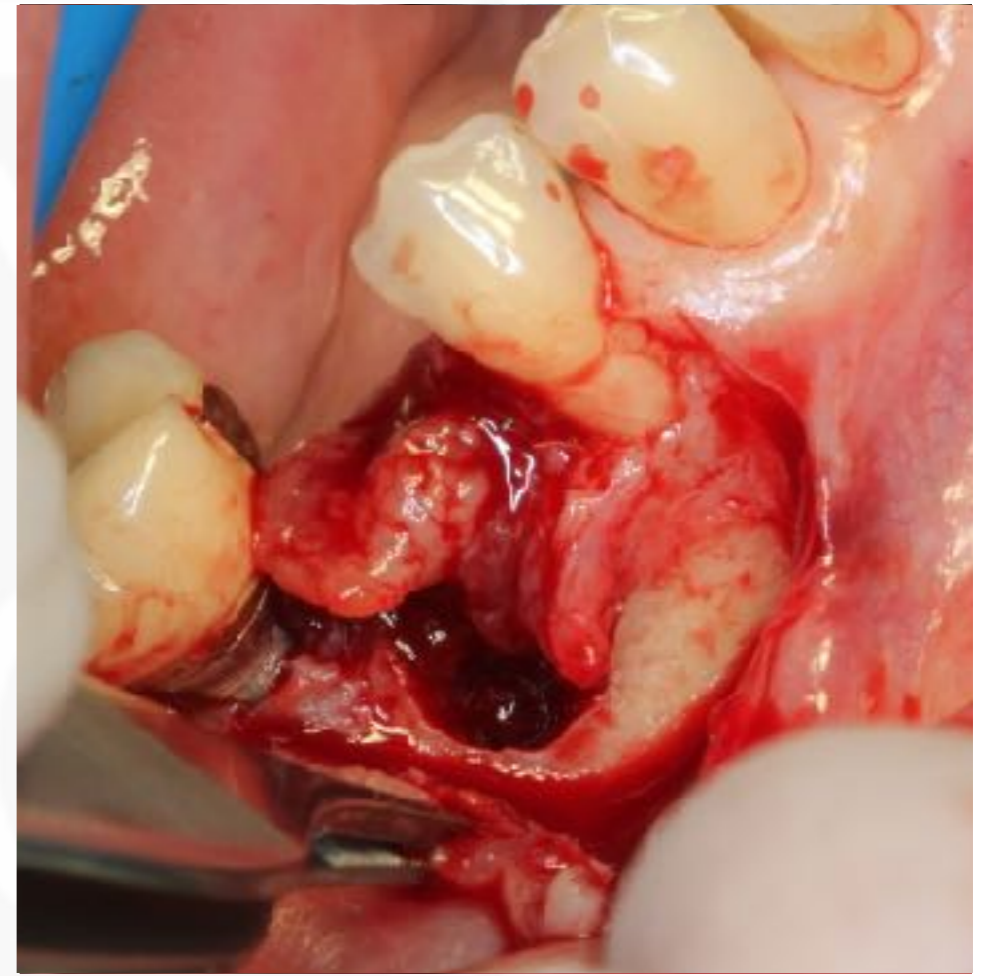


Eversione del tessuto di granulazione, avendo cura di non staccarlo dal suo peduncolo

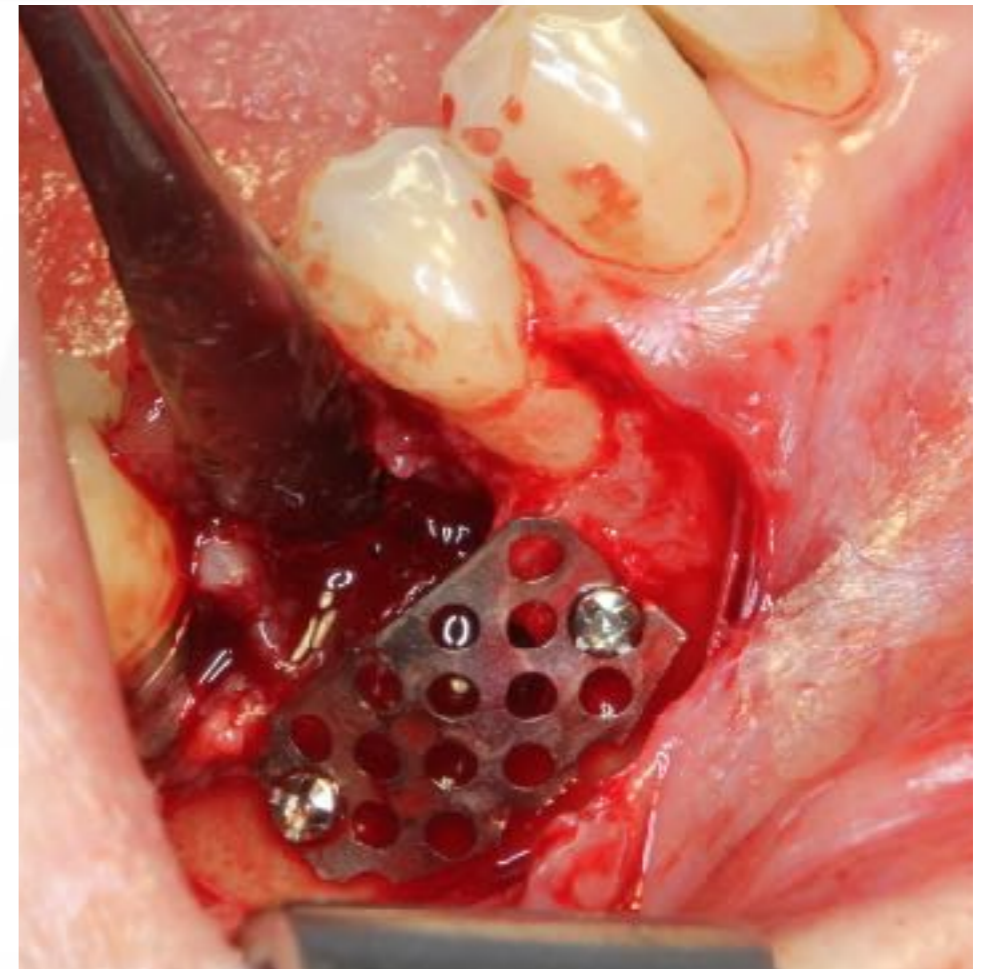


TECNICA CHIRURGICA

Incisione di rilascio mesiale e scollamento della mucosa per evidenziare la lesione ossea

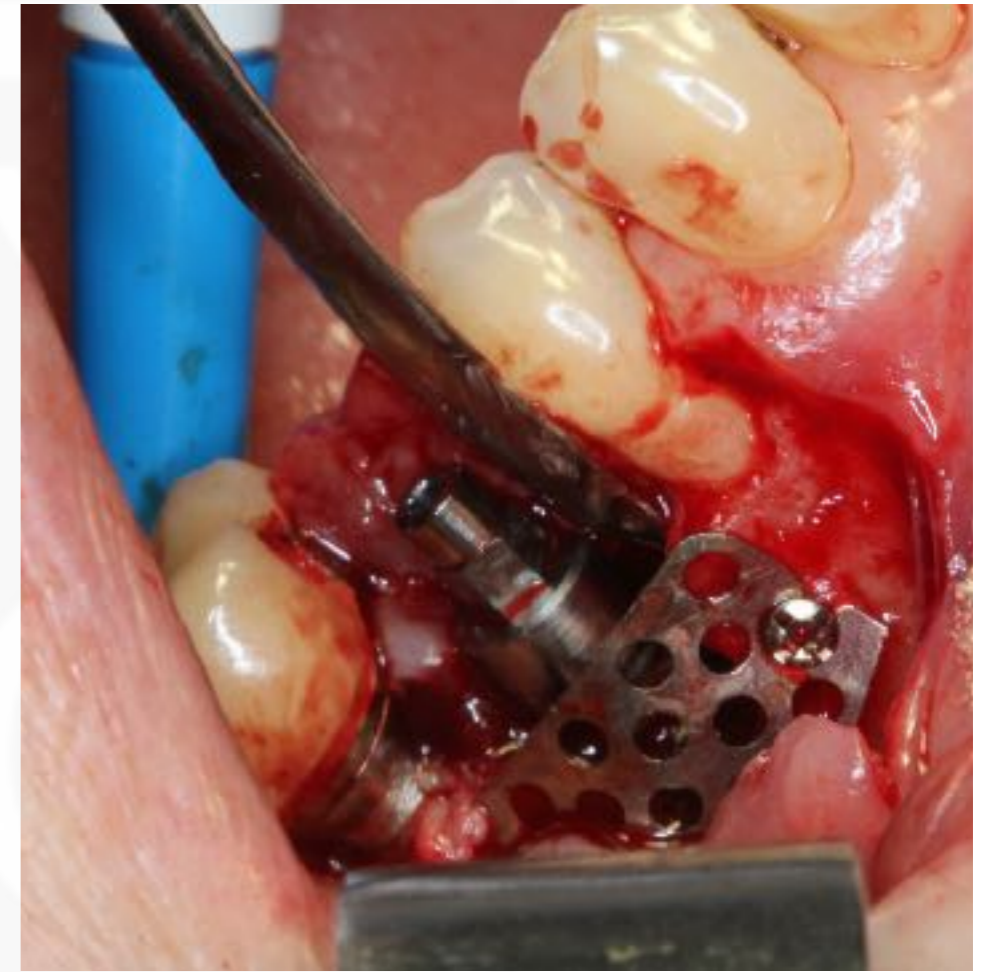

Posizionamento della minigriglia, modellata ad hoc e fissata con due viti

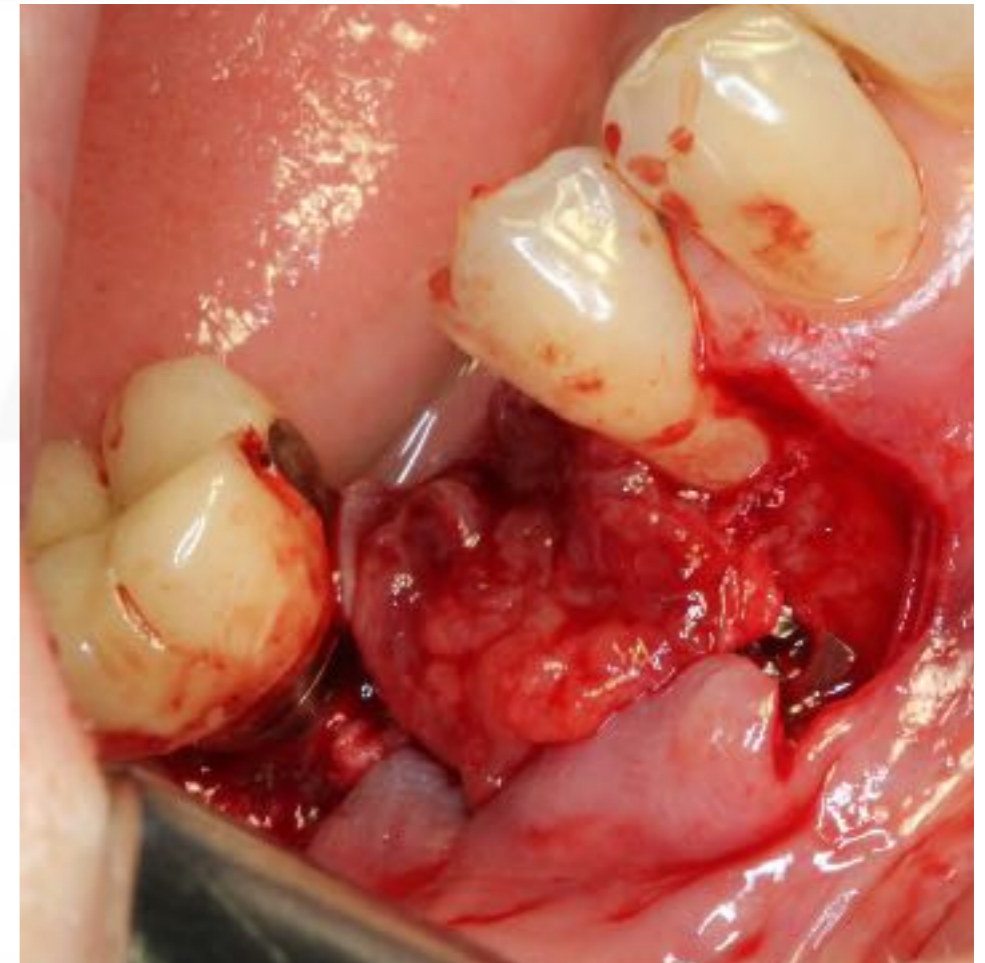


TECNICA CHIRURGICA

Inserimento dell'impianto (per questo caso è stato utilizzato l'impianto Physioplant EXA Ø 4 X13 mm)
Il mount è ancora presente e verrà rimosso

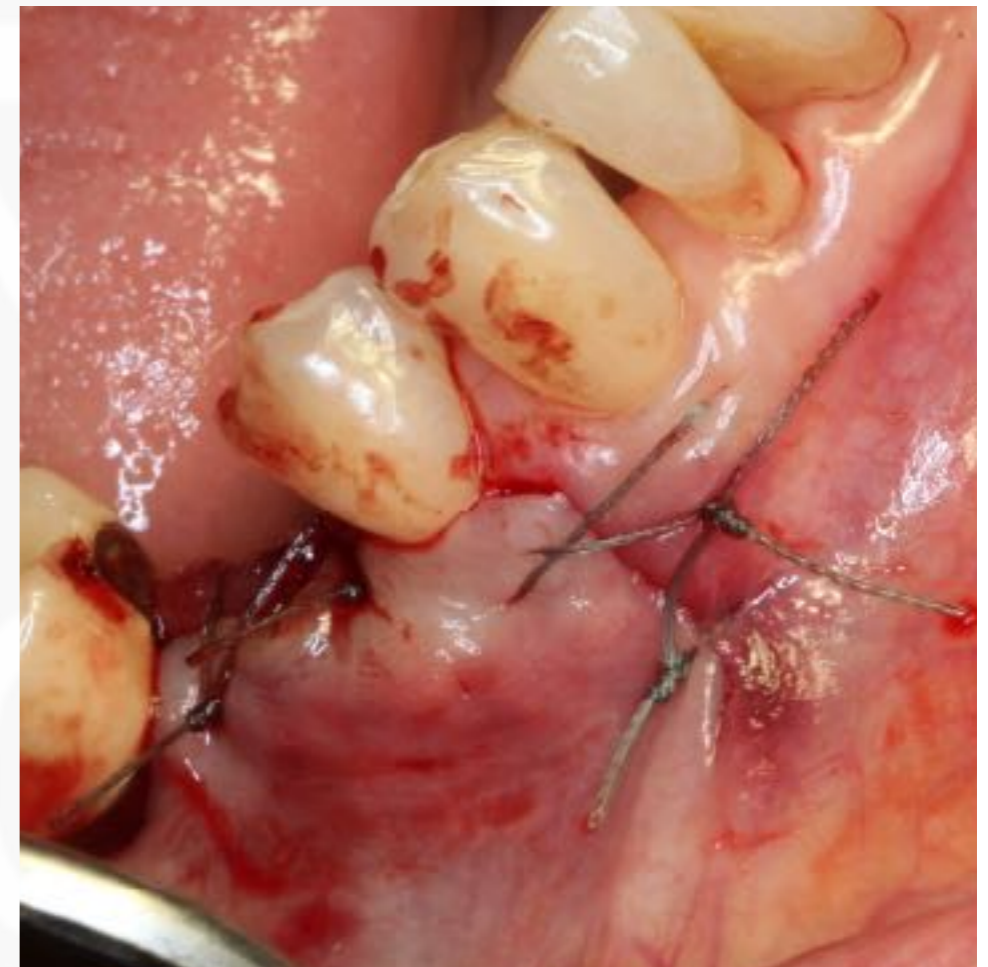

Il tessuto di granulazione posizionato a copertura,
come se si trattasse di una membrana

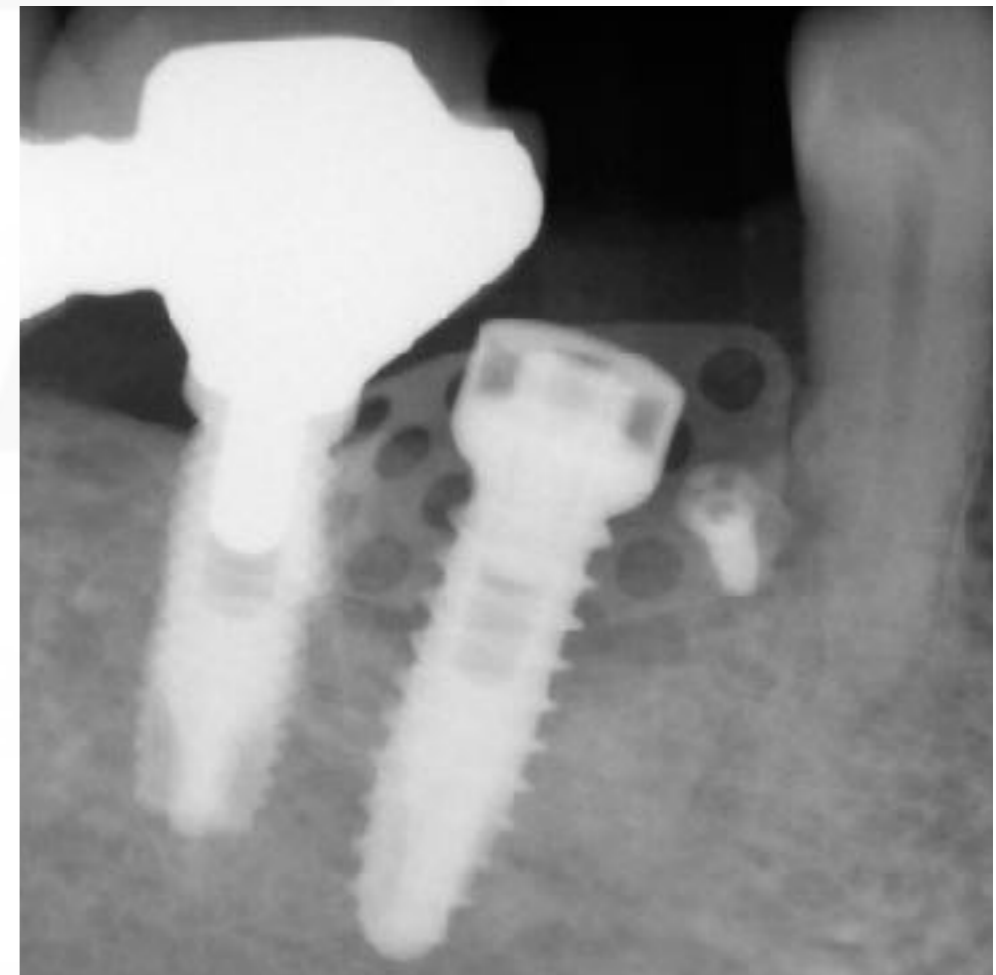

CHIUSURA

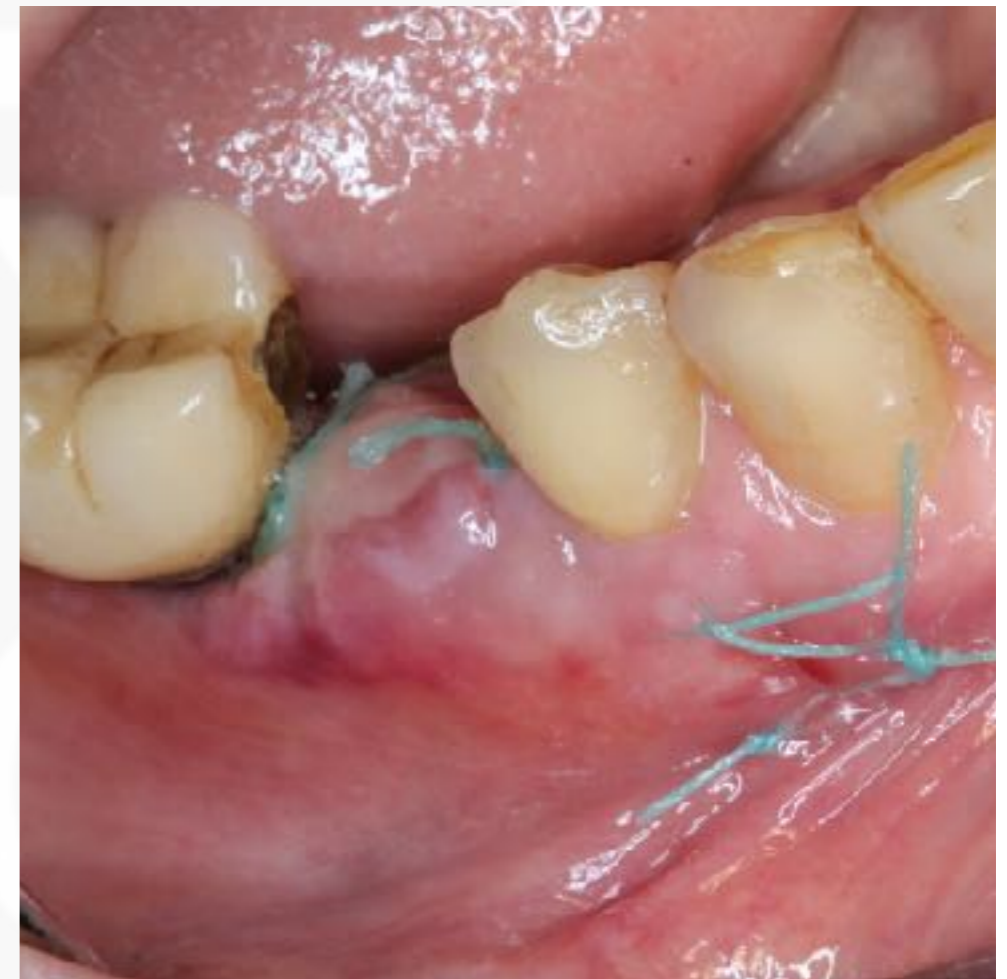La sutura ultimata



Rx a fine intervento



Una settimana dall'intervento



Visione occlusale dopo la rimozione dei punti

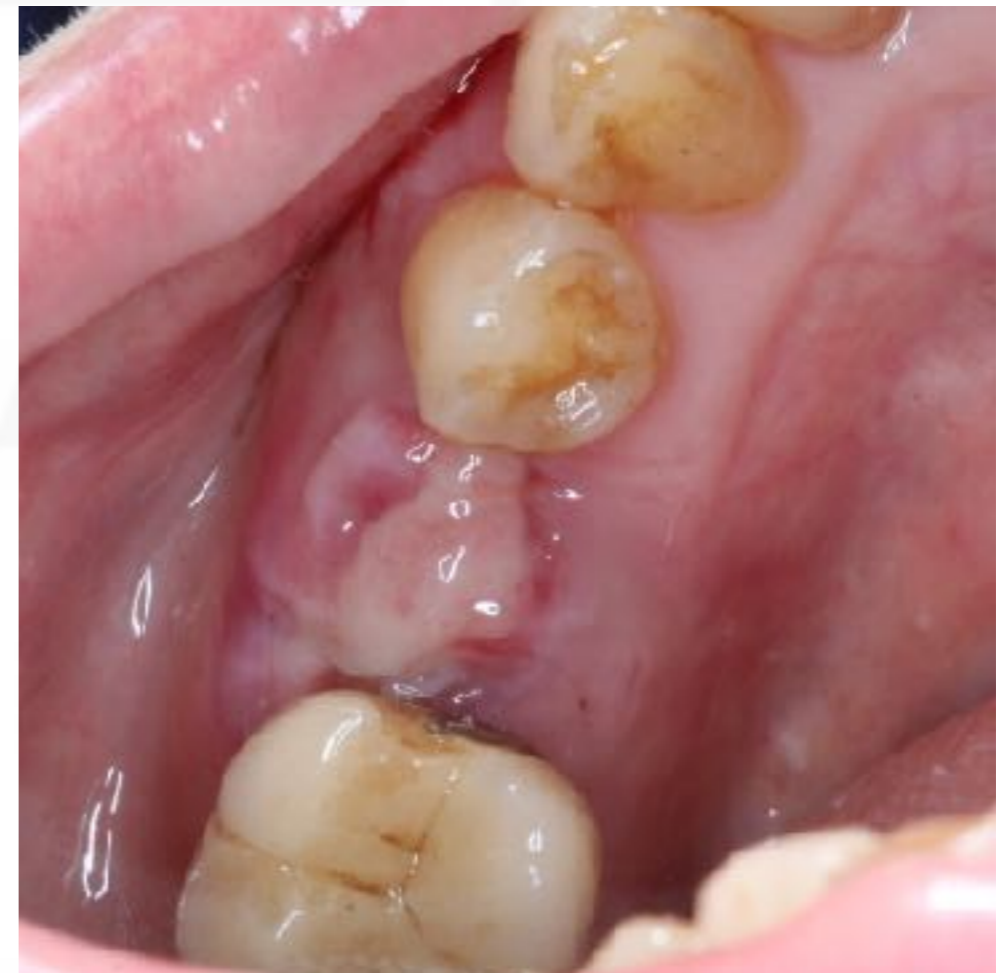
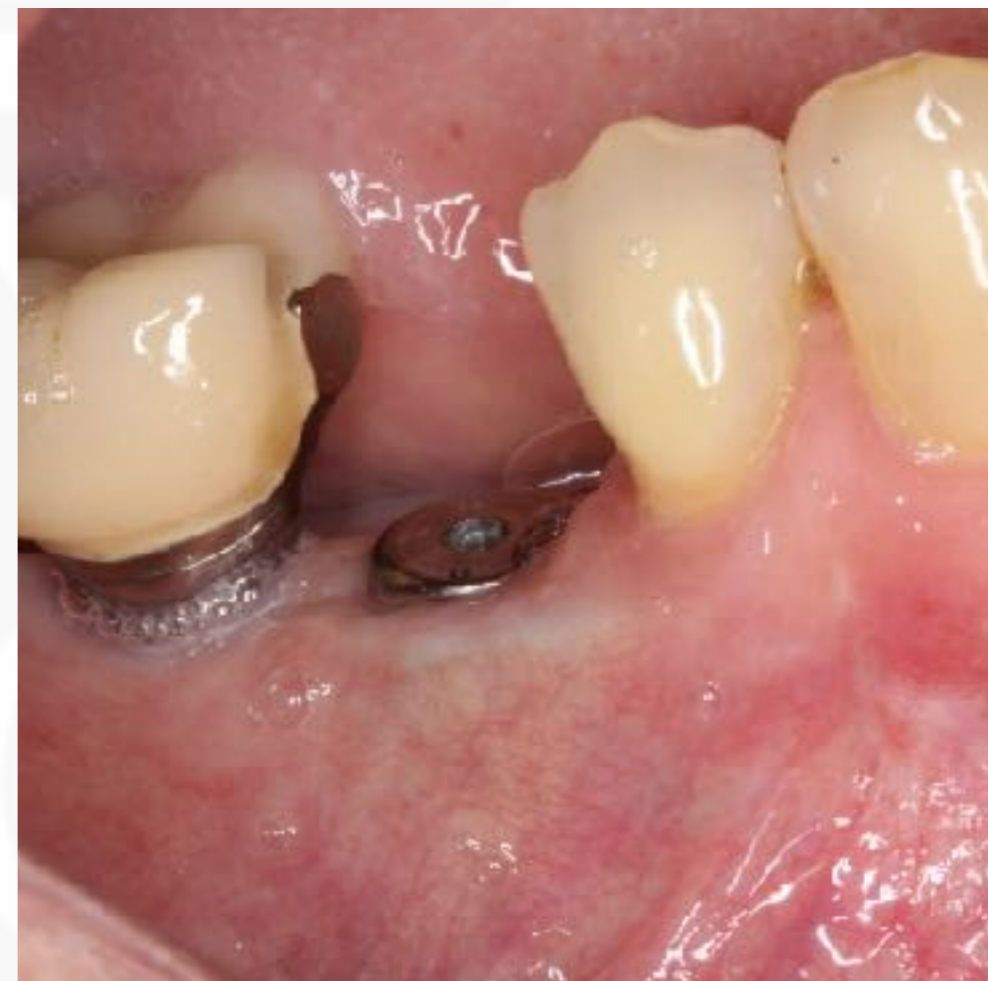
Foto endorale a 4 mesi dall'intervento: nessuna deiscenza, nessuna perdita di tessuto



Rx endorale a 4 mesi dall'intervento: visibile l'impianto Physioplant EXA integrato e la minigriglia

